

Información de la ASRS

Vasculopatía coroidea polipoidal La vasculopatía coroidea polipoidal (*polypoidal choroidal vasculopathy*, PCV) es una enfermedad que afecta principalmente la capa vascular de los vasos sanguíneos en la coroides, lo que daña la retina suprayacente donde se encuentran las células fotorreceptoras responsables de la visión (*ver ilustración*).

Causas y factores de riesgo: Si bien la PCV se caracteriza por vasos de forma anormal en la **coroides**, aún no se conocen las causas precisas de la enfermedad.

Sabemos que la PCV:

- Tiende a producirse en las personas de más de 60 años (pero puede aparecer mucho antes).
- Afecta más a personas de ascendencia asiática y africana que a los caucásicos.
- Comparte algunas características clínicas con la degeneración macular húmeda relacionada con la edad.

Los vasos anormales en la PCV provocan la pérdida de la visión cuando se filtra líquido o sangre dentro o debajo de la retina (Figura 1). Los vasos anormales en la PCV también pueden provocar una pérdida del tejido retiniano (a veces llamada atrofia) o cicatrices en él.

Si bien la PCV parece afectar únicamente a un ojo en algunos pacientes, con frecuencia avanzará y afectará ambos ojos a largo plazo, por lo que es importante un control frecuente.

continúa en la página siguiente

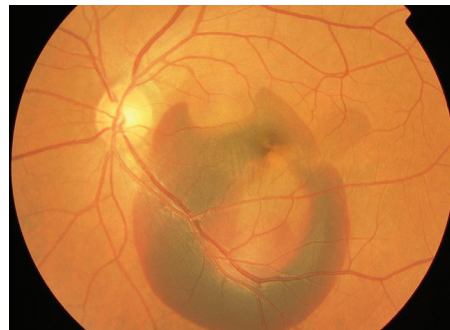
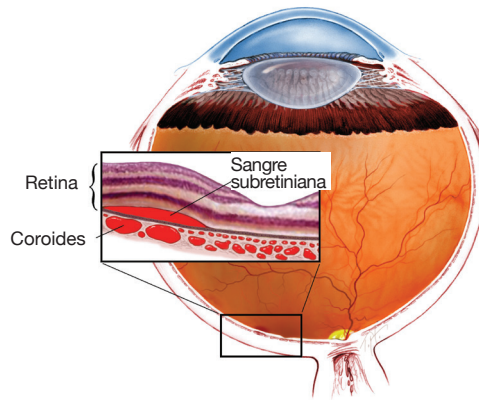
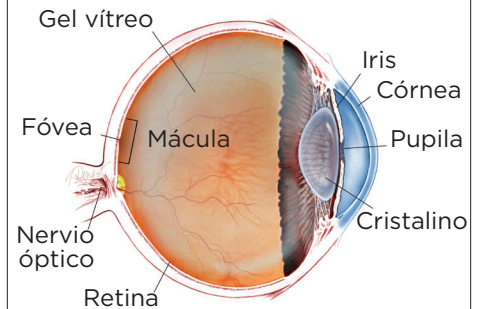


Figura 1
Cantidad significativa de sangre subretiniana en la mácula del ojo izquierdo debido a una PCV. La imagen es cortesía de Retina Image Bank, un programa de la ASRS y fue aportada por Yusuke Oshima, MD, PhD. Osaka University Graduate School of Medicine, 2013. Copyright American Society of Retina Specialists 2016

SÍNTOMAS

Los pacientes con PCV suelen experimentar visión borrosa o un punto ciego en el (o cerca del) centro de su campo visual en uno o en ambos ojos. Estos síntomas pueden aparecer de repente y no suelen variar durante el día. Su especialista en retina puede incluso diagnosticar la PCV de manera temprana antes de que haya causado cualquier síntoma. ●

¿QUÉ ES LA RETINA?



LA RETINA es una capa delgada de tejido nervioso sensible a la luz que recubre la parte posterior de la cavidad ocular (o vítreo). Cuando la luz ingresa en el ojo, pasa a través del iris a la retina, donde las imágenes se enfocan y se convierten en impulsos eléctricos que son transportados por el nervio óptico al cerebro, lo que produce la visión.

Vasculopatía coroidea polipoidal viene de la página anterior

Pruebas diagnósticas: La prueba más importante que se utiliza para diagnosticar la PCV es un examen ocular minucioso con dilatación de las pupilas realizado por su especialista en retina. Además, pueden resultar útiles la **angiografía fluoresceínica (fluorescein angiography, FA)** y la **angiografía con verde indocianina (indocyanine green angiography, ICG)** (Figura 2). Estas dos pruebas pueden crear imágenes detalladas de los vasos sanguíneos de la retina y la coroides que pueden resultar útiles para que su especialista en retina identifique las anomalías importantes.

En ambas pruebas es necesario inyectar un colorante especial en una vena (generalmente en el brazo o la mano) antes de que se tomen las fotografías de la retina. Por lo general, también se realiza un escaneo de retina mediante una **tomografía de coherencia óptica (optical coherence tomography, OCT)** que colabora en el diagnóstico de la PCV.

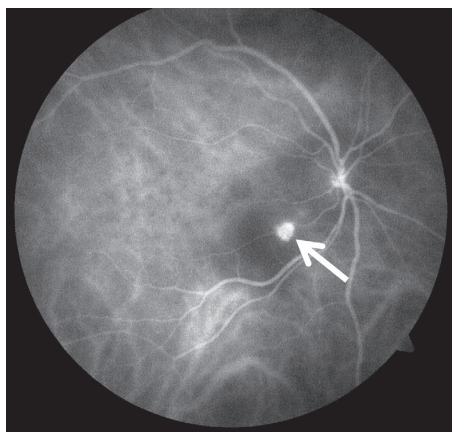


Figura 2
Angiografía de ICG que muestra un "pólipo" anormal con forma de globo en el centro de la mácula derecha (flecha). La imagen es cortesía de Retina Image Bank, un programa de la ASRS y fue aportada por John S. King, MD, 2014. Copyright American Society of Retina Specialists 2016

Tratamiento y pronóstico: Lamentablemente, algunos pacientes con PCV sufren de pérdida irreversible de la visión central en uno o ambos ojos. Sin embargo, en algunos pacientes, el diagnóstico y tratamiento oportuno pueden restaurar la visión y evitar que la pérdida sea mayor. Los tratamientos más comunes para la PCV son las inyecciones intravítreas (en el ojo) de un medicamento contra el factor de crecimiento endotelial vascular (*vascular endothelial growth factor, VEGF*) y la terapia fotodinámica (*photodynamic therapy, PDT*).

El factor de crecimiento endotelial vascular (VEGF) es una molécula generada por el organismo que provoca la filtración de líquido y sangre de vasos sanguíneos anormales en la PCV dentro y debajo de la retina. Las inyecciones de fármacos contra el VEGF en el ojo bloquean su actividad y suelen producir una disminución en la sangre o líquido que filtran los vasos anormales.

Para que el tratamiento de la PCV tenga éxito, con frecuencia es necesario repetir las dosis de los medicamentos contra el VEGF cada 4 a 6 semanas para evitar un aumento en la filtración de líquido o sangre. En la terapia fotodinámica (PDT), se inyecta una infusión intravenosa de un medicamento fotosensible especial (verteporfina) durante 10 minutos; esto permite que el ojo sea más sensible a la luz. A continuación, se aplica un láser frío a la retina y la coroides para dañar o destruir los vasos sanguíneos anormales encontrados en la PCV.

Excepcionalmente se puede utilizar la **vitrectomía** (un procedimiento quirúrgico para extraer el gel vítreo del ojo) para eliminar o desplazar una gran hemorragia causada por la PCV. ●

continúa en la página siguiente

Vasculopatía coroidea polipoidal viene de la página anterior

Términos clínicos (aparecen en color verde en el texto de la hoja informativa)

Coroides: Capa de vasos sanguíneos y tejido conectivo entre la retina y la parte blanca del ojo, también conocida como la esclerótica.

Angiografía fluoresceínica (FA): Técnica de obtención de imágenes en la que se inyecta un colorante amarillo llamado fluoresceína sódica en una vena del brazo, lo que permite que una cámara especial registre la circulación en la retina y la coroides en la parte posterior del ojo. Esta prueba puede ser muy útil para diagnosticar diversos trastornos de la retina.

Angiografía con verde indocianina (ICGA): Procedimiento de diagnóstico que utiliza un colorante verde para iluminar el flujo sanguíneo en la coroides, que es una capa de vasos sanguíneos ubicada entre la parte blanca del ojo (esclerótica) y la retina que suministra nutrientes al interior del ojo.

Tomografía de coherencia óptica (OCT): Técnica no invasiva de obtención de imágenes que utiliza luz para crear una imagen tridimensional del ojo que será evaluada por un médico.

Vitrectomía: Procedimiento realizado por un especialista en el que se extrae el gel vítreo que llena la cavidad ocular para proporcionar un mejor acceso a la retina. Esto permite realizar diversas reparaciones, incluida la eliminación de tejido cicatricial, la reparación con láser de desprendimientos de la retina y el tratamiento de agujeros maculares. Una vez realizada la cirugía, se puede inyectar solución salina, una burbuja de gas o aceite de silicona en la cavidad vítrea para ayudar a mantener la retina en el lugar correcto mientras el ojo cicatriza.

Hay diferentes tipos de vitrectomía:

- La vitrectomía pars plana es realizada por especialistas en retina para tratar enfermedades del segmento “posterior” (trasero) de la cavidad ocular, también conocido como pars plana.
- La vitrectomía anterior es realizada por oftalmólogos o especialistas en retina para solucionar la filtración de gel vítreo dentro de la cámara frontal (anterior) del ojo.

AGRADECEMOS A LOS AUTORES DE LA SERIE SOBRE LA SALUD DE LA RETINA

Sophie J. Bakri, MD
 Audina Berrocal, MD
 Antonio Capone, Jr., MD
 Netan Choudhry, MD, FRCS-C
 Thomas Ciulla, MD, MBA
 Pravin U. Dugel, MD
 Geoffrey G. Emerson, MD, PhD
 Roger A. Goldberg, MD, MBA
 Darin R. Goldman, MD
 Dilraj Grewal, MD
 Larry Halperin, MD
 Vincent S. Hau, MD, PhD
 Suber S. Huang, MD, MBA
 Mark S. Humayun, MD, PhD
 Peter K. Kaiser, MD
 M. Ali Khan, MD
 Anat Loewenstein, MD
 Mathew J. MacCumber, MD, PhD
 Maya Maloney, MD
 Hossein Nazari, MD
 Oded Ohana, MD, MBA
 George Parlitsis, MD
 Jonathan L. Prenner, MD
 Gilad Rabina, MD
 Carl D. Regillo, MD, FACS
 Andrew P. Schachat, MD
 Michael Seider, MD
 Eduardo Uchiyama, MD
 Allen Z. Verne, MD
 Yoshihiro Yonekawa, MD

EDITOR

John T. Thompson, MD

ILUSTRADOR MÉDICO

Tim Hengst

REVISORES DE LA TRADUCCIÓN AL ESPAÑOL

J. Fernando Arevalo, MD, PhD
 Gabriela Lopezcarasa Hernandez, MD
 Andres Lisker, MD
 Virgilio Morales-Canton, MD