

Información de la ASRS

Oclusión de la rama venosa de la retina

Las oclusiones de las venas de la retina ocurren cuando se produce una obstrucción en las venas que transportan sangre con oxígeno y nutrientes necesarios a las células nerviosas en la retina. Una obstrucción en la vena principal de la retina se denomina *oclusión de la vena central de la retina (OVCR)*, mientras que una obstrucción en una vena más pequeña se denomina *oclusión de la rama venosa de la retina (ORVR)*.

Causas: La mayoría de las ORVR ocurren en un cruce *arteriovenoso*; es decir, una intersección entre una arteria y una vena en la retina. Estos vasos comparten una *vaina* (tejido conjuntivo) común; por esta razón, cuando la arteria pierde flexibilidad, como sucede con la aterosclerosis (endurecimiento de las arterias), la vena se comprime.

La vena estrechada tiene un flujo de sangre agitado que propicia la formación de coágulos, lo que provoca una obstrucción u *oclusión*. Esta obstrucción bloquea el drenaje de sangre y puede provocar una fuga de líquido en el centro de la visión (**edema macular**) e **isquemia**; o sea, perfusión (flujo) deficiente en los vasos sanguíneos que alimentan la **mácula**.

Factores de riesgo: Los factores de riesgo comunes de la ORVR son:

- Presión arterial alta descontrolada.
- Sobrepeso u obesidad (mayor índice de masa corporal).
- Enfermedad cardiovascular (corazón).
- **Glaucoma**.
- En pacientes más jóvenes que tienen ORVR, también es posible una tendencia anormal a desarrollar coágulos de sangre.

continúa en la página siguiente

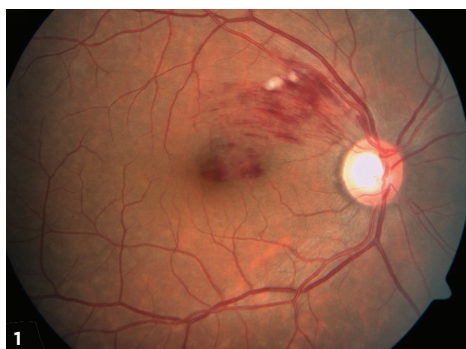


Figura 1
Oclusión de rama venosa de la retina: Se observa hemorragia retiniana en un sector de la retina solamente. Las manchas algodinosas (lesiones blancas entre las hemorragias) significan isquemia focal (suministro de sangre inadecuado). También se observa edema en la fovea (inflamación con líquido). La foto es cortesía de Anat Loewenstein, MD.

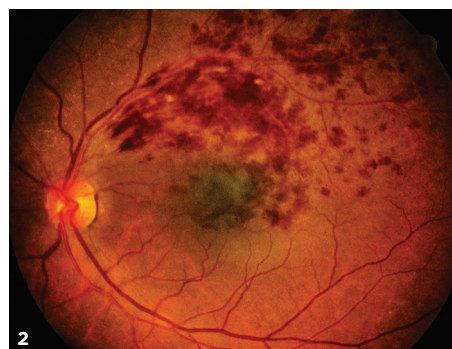


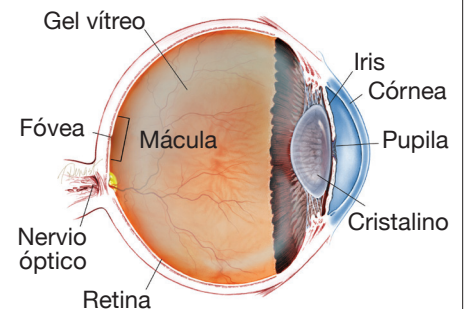
Figura 2
BRVO con edema macular. David Callanan, MD, Texas Retina Associates. BRVO/Hipertrofia congénita del epitelio pigmentado de la retina (*congenital hypertrophy of the retinal pigment epithelium*, CHRPE). Retina Image Bank 2014; imagen 15926. ©American Society of Retina Specialists.

SÍNTOMAS

La **ORVR** provoca la **pérdida de visión repentina e indolora**. Si el **área afectada no está en el centro del ojo**, la **ORVR** puede pasar **desapercibida sin síntomas**.

En casos poco comunes de oclusión venosa no detectada, el síntoma principal pueden ser **moscas flotantes** provocadas por una hemorragia del vítreo (sangrado de los vasos sanguíneos en el gel vítreo del ojo); esto es provocado por el desarrollo de vasos sanguíneos nuevos anormales (*neovascularización*) en la retina. ●

¿QUÉ ES LA RETINA?



LA RETINA es una capa delgada de tejido nervioso sensible a la luz que recubre la parte posterior de la cavidad ocular (o vítreo). Cuando la luz ingresa en el ojo, pasa a través del iris a la retina, donde las imágenes se enfocan y se convierten en impulsos eléctricos que son transportados por el nervio óptico al cerebro, lo que produce la visión.

Oclusión de la rama venosa de la retina viene de la página anterior

Pruebas de diagnóstico: Con mayor frecuencia, la ORVR se diagnostica mediante un examen ocular que muestra hemorragia en la retina (filtración de los vasos sanguíneos en la retina), vasos sanguíneos engrosados, de trayecto sinuoso, y edema retiniano (hinchazón con fluido).

Hay dos tipos de pruebas de imagenología de la retina que ayudan a diagnosticar una ORVR:

- **Angiografía fluoresceínica (fluorescein angiography, FA).**
- **Tomografía de coherencia óptica (optical coherence tomography, OCT).**

La FA proporciona imágenes de la fuga de líquido proveniente de vasos dañados o anormales en la retina, que demuestra:

- Estasis venosa (congestión y disminución de la circulación).
- Edema (inflamación con fluido).
- Isquemia (suministro de sangre inadecuado).
- **Neovascularización** retiniana (crecimiento anormal de vasos sanguíneos nuevos en la retina).

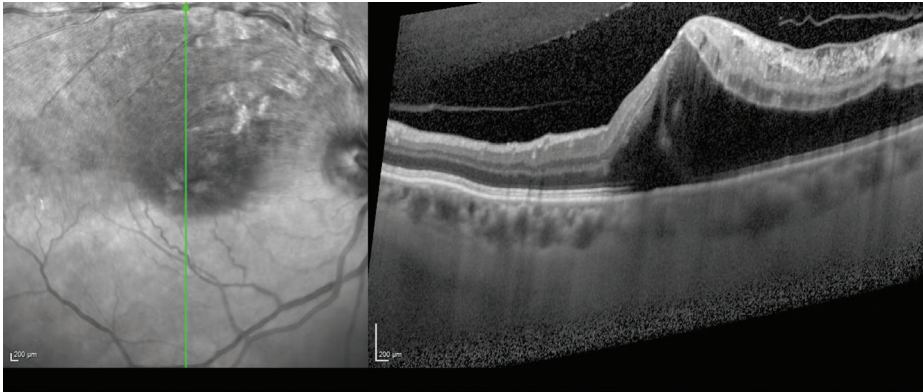


Figura 3
Imagen de OCT de edema macular derivado de ORVR. Hay un edema macular cistoideo principalmente en la parte superior de la mácula que afecta la vena temporal superior. La foto es cortesía de Anat Loewenstein, MD.

El OCT proporciona imágenes detalladas de la retina central, lo que permite la detección de edema macular y fluido fuera de la mácula (Figura 3).

La FA es muy útil para detectar una ORVR y el flujo de los vasos sanguíneos. Una vez detectada la ORVR, se realiza el OCT para evaluar de forma adecuada si se ha producido edema macular y, de ser así, su gravedad.

Tratamiento y pronóstico: El tratamiento comienza con la identificación de los factores de riesgo subyacentes y su tratamiento. Los factores de riesgo se evalúan con diversos métodos:

- Control de la presión arterial.
- Determinación de aumento de los niveles de colesterol o lípidos en la sangre.
- Análisis de sangre, si corresponde, para determinar si hay una tendencia anormal a la formación de coágulos de sangre.

continúa en la página siguiente

COMPLICACIONES

La neovascularización retiniana es una complicación potencialmente grave de la ORVR en la que un suministro de sangre inadecuado (isquemia) provoca el crecimiento de vasos sanguíneos nuevos anormales en la superficie de la retina. Este crecimiento puede reducir aún más la visión al causar **hemorragia del vítreo**, que produce moscas volantes y pérdida de la visión, **desprendimiento de la retina** y glaucoma.

Cuando se desarrolla la neovascularización, se utiliza la terapia de *fotocoagulación dispersa con láser* para producir quemaduras en el área de la oclusión (obstrucción) de la vena. El objetivo es intentar reducir la demanda de oxígeno de la retina y, de este modo, impedir el crecimiento de vasos sanguíneos anormales. Los pacientes reciben un anestésico para adormecer el ojo y hacer que el tratamiento sea más cómodo. Se ha demostrado que la fotocoagulación dispersa reduce las complicaciones relacionadas con la neovascularización de un 60% a un 30%. Debido a que solamente algunos pacientes desarrollan vasos sanguíneos nuevos anormales en la retina, no muchos necesitan el tratamiento de fotocoagulación dispersa. ●

Oclusión de la rama venosa de la retina viene de la página anterior

El tratamiento ocular tiene como objetivo tratar las complicaciones de la retina en lugar de intentar atenuar la obstrucción misma. El edema macular, el motivo principal de pérdida visual provocada por la ORVR, con frecuencia se trata con inyecciones intraoculares (en el ojo) de **fármacos contra el factor de crecimiento vascular endotelial (vascular endothelial growth factor, VEGF)** diseñados para detener el crecimiento de vasos sanguíneos nuevos anormales en el ojo y reducir las filtraciones. Se administran gotas anestésicas locales para los ojos antes de las inyecciones para adormecer el ojo y minimizar las molestias.

Actualmente hay 3 fármacos contra el VEGF:

- Avastin® (bevacizumab®).
- Lucentis® (ranibizumab®).
- Eylea® (aflibercept®).

En varios estudios clínicos de gran envergadura, los 3 fármacos contra el VEGF mostraron buenos resultados, y más del 50 % de los pacientes lograron una mejora visual significativa. El uso de estos fármacos puede requerir la repetición frecuente del tratamiento, pero los programas de inyección se determinan según el caso.

En casos difíciles de tratar, se puede usar tratamiento con láser junto con la terapia de fármacos contra el VEGF. La terapia con láser para el edema macular implica la aplicación de pulsos de luz láser a la mácula en una cuadrícula. En un ensayo clínico multicéntrico de gran envergadura, después de 3 años de seguimiento, este tratamiento mostró una mejora de la visión en aproximadamente dos tercios de los pacientes.

Otro tratamiento potencial para los ojos que no responden a los fármacos contra el VEGF son las inyecciones intraoculares de esteroides. Un ensayo clínico que evaluó el tratamiento con esteroides utilizando un esteroide de liberación prolongada implantado en el ojo (dexametasona u Ozurdex®), mostró que aproximadamente el 30 % de los pacientes con ORVR tuvieron una mejora visual significativa después del tratamiento.

Aunque los esteroides intraoculares pueden tener algunos efectos secundarios, como el aumento de la presión ocular y el avance de la catarata, en la mayoría de los casos, estos efectos secundarios se pueden controlar.

En general, la ORVR tiene un buen pronóstico. De hecho, algunos pacientes con ORVR no necesitan tratamiento en absoluto, ya sea porque la obstrucción no involucra a la mácula o porque no han tenido una disminución de la visión. Más del 60 % de los pacientes, que recibieron tratamiento y no recibieron tratamiento, mantienen la visión mejor que 20/40 después de 1 año. ●

continúa en la página siguiente

Oclusión de la rama venosa de la retina viene de la página anterior

Términos clínicos (aparecen en color verde en el texto de la hoja informativa)

Fármacos contra el VEGF: Factor de crecimiento vascular endotelial (VEGF) elevado, un factor soluble que se puede producir en los ojos con mala circulación, puede provocar inflamación y el crecimiento de vasos sanguíneos nuevos anormales en el ojo. Los vasos sanguíneos ocluidos provocan inflamación, como edema macular, y son propensos al sangrado; ambos efectos provocan la reducción de la visión. Los fármacos contra el VEGF que inactivan el VEGF han revolucionado el tratamiento, ya que permiten a los especialistas en retina reducir el crecimiento de vasos sanguíneos nuevos anormales y la inflamación con inyecciones periódicas de fármacos contra el VEGF, que incluyen el bevacizumab (Avastin®), el ranibizumab (Lucentis®) y el aflibercept (Eylea®).

Mosca volante: Sombra borrosa móvil que nubla parcialmente la visión. Las moscas volantes son más molestas cuando aparecen cerca del centro del campo visual y menos molestas cuando lo hacen al costado. Pueden parecer telarañas, polvo o un enjambre de insectos; o con forma de círculo u óvalo, llamado *anillo de Weiss*.

Angiografía fluoresceínica (FA): Técnica de obtención de imágenes en la que se inyecta un colorante amarillo llamado *fluoresceína sódica* en una vena del brazo que permite que una cámara especial registre la circulación en la retina y la *coroides* en la parte posterior del ojo. Esta prueba puede ser muy útil para diagnosticar diversos trastornos de la retina.

Glaucoma: Afección en la que la acumulación de líquido en el ojo produce un aumento de la presión ocular que daña el nervio óptico.

Isquemia: Suministro de sangre insuficiente a un órgano o una parte del cuerpo como la retina.

Mácula: Área pequeña en el centro de la retina donde la luz se enfoca marcadamente para producir la visión en color detallada necesaria para tareas tales como leer y conducir un vehículo.

Edema macular: Término utilizado para la inflamación en la mácula de los ojos o en la parte central de la retina que permite la visión nítida y recta que se utiliza para leer y reconocer rostros, así como la visión en color.

Neovascularización: Crecimiento excesivo de vasos sanguíneos nuevos en tejido anormal como resultado de la falta de oxígeno que puede provocar pérdida de la visión.

Tomografía de coherencia óptica (OCT): Técnica no invasiva de obtención de imágenes que utiliza luz para crear una imagen tridimensional del ojo para la evaluación de un médico.

Desprendimiento de la retina: Afección que produce la separación de la retina de la parte posterior de la pared ocular. Esto puede deberse a la presencia de líquido vítreo (a través de un desgarro o un agujero en la retina) que se acumula debajo de la retina, lo que produce su separación del tejido que la rodea.

Oclusiones de las venas retinianas: Complicación que ocurre cuando hay una obstrucción en las venas que transportan la sangre desoxigenada de las arterias de la retina al nervio óptico. Una obstrucción en la vena de drenaje principal de la retina se denomina oclusión de la vena central de la retina (OVCR), mientras que una obstrucción en una vena más pequeña se denomina oclusión de rama venosa de la retina (ORVR).

Hemorragia vítrea: Presencia de sangre en el gel vítreo que llena la cavidad ocular (también llamado humor vítreo); con frecuencia es el resultado de vasos sanguíneos anormales o tracción en los vasos sanguíneos de la retina.

AGRADECEMOS A LOS AUTORES DE LA SERIE SOBRE LA SALUD DE LA RETINA

Sophie J. Bakri, MD
 Audina Berrocal, MD
 Antonio Capone, Jr., MD
 Netan Choudhry, MD, FRCS-C
 Thomas Ciulla, MD, MBA
 Pravin U. Dugel, MD
 Geoffrey G. Emerson, MD, PhD
 Roger A. Goldberg, MD, MBA
 Darin R. Goldman, MD
 Dilraj Grewal, MD
 Larry Halperin, MD
 Vincent S. Hau, MD, PhD
 Suber S. Huang, MD, MBA
 Mark S. Humayun, MD, PhD
 Peter K. Kaiser, MD
 M. Ali Khan, MD
 Anat Loewenstein, MD
 Mathew J. MacCumber, MD, PhD
 Maya Maloney, MD
 Hossein Nazari, MD
 Oded Ohana, MD, MBA
 George Parlitsis, MD
 Jonathan L. Prenner, MD
 Gilad Rabina, MD
 Carl D. Regillo, MD, FACS
 Andrew P. Schachat, MD
 Michael Seider, MD
 Eduardo Uchiyama, MD
 Allen Z. Verne, MD
 Yoshihiro Yonekawa, MD

EDITOR

John T. Thompson, MD

ILUSTRADOR MÉDICO

Tim Hengst

REVISORES DE LA TRADUCCIÓN AL ESPAÑOL

J. Fernando Arevalo, MD, PhD
 Gabriela Lopezcarasa Hernandez, MD
 Andres Lisker, MD
 Virgilio Morales-Canton, MD