

老年性黄斑病变 (AMD) 是视网膜和脉络膜的退化，导致视觉敏度（视觉锐度）大幅下降。在发达国家，AMD是导致50岁以上人群视力严重下降的首要原因。

病因：AMD的确切病因尚不清楚，但病情会随着年龄的增长而发展。AMD有2种类型：非新生血管性或干性AMD；以及新生血管性或湿性AMD。

在干性AMD的早期阶段，其标志是玻璃疣，即在视网膜下方形成浅黄色病变（图1A）。玻璃疣通常是无害的，但是随着玻璃疣的积累，干性AMD会发生进展。视网膜的萎缩区域（萎缩或消耗区域）也可能发展；如果萎缩区域明显且边界明显，则称为地图样萎缩（geographic atrophy, GA）（图1B）。

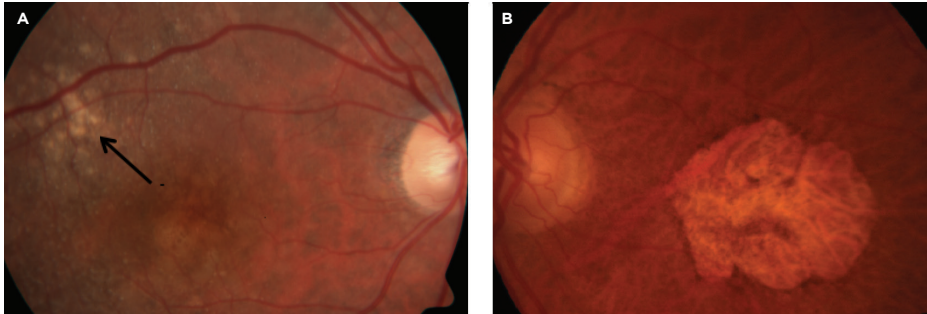


图1
干性AMD。A. 玻璃疣（由箭头指示）。B. 地图样萎缩
照片由Anat Loewenstein, MD提供

GA是干性AMD的晚期形式，可能与中心视力丧失有关。

在湿性AMD中，视觉敏锐度突然或逐渐下降，视中心出现盲点以及直线变形。湿性AMD的标志是**脉络膜新生血管 (CNV)**（图2）。

当异常血管在视网膜下方生长时，就会发生CNV；这些血管可能会出血或泄漏并导致视网膜的结构变形。最终，CNV会变成取代外部视网膜正常

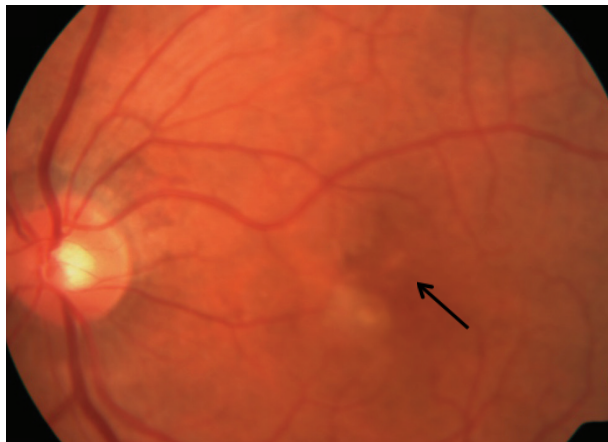

图2
湿性AMD。脉络膜新生血管（由箭头指示）。
照片由Anat Loewenstein, MD提供

接下页

症状

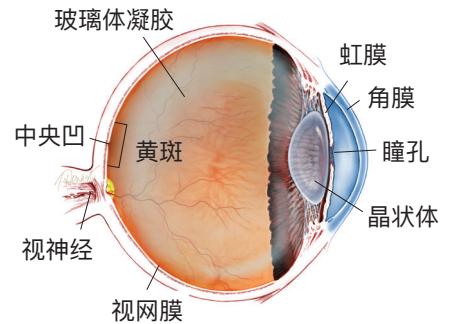
.....
在早期阶段，AMD可能根本没有任何症状。当疾病进展时，症状为：

- 直线变形（翘曲）
- 颜色强度或亮度下降

随着黄斑变性的进展，AMD的症状包括：

- 逐渐或突然失去中心视力，或
- 视觉中心出现黑暗、模糊区域

什么是视网膜？



视网膜是衬在眼腔（或玻璃体）底部的一层薄薄的感光神经组织。当光进入眼睛时，它穿过虹膜到达视网膜，图像在视网膜聚焦并转换为电脉冲，由视神经传递到大脑，最终产生景象。

AMD 接上一页

结构的**盘状瘢痕**，并导致永久性中央视力丧失。

风险因素：

- 年龄：最强的风险因素
- 白色人种
- AMD家族史
- 吸烟

可能的风险因素：

- 女性
- 较低的教育水平
- 虹膜色浅
- 远视
- 心血管（心脏）疾病
- 高血压
- 高胆固醇
- 阳光照射
- 饮食中鱼肉摄入量低
- 较高的体重指数（BMI）
- 饮食中叶黄素和玉米黄质/抗氧化剂含量低

诊断检查：与AMD相关的疾病特征可能存在于视网膜及其下方的各层中。根据这些异常发现，AMD被分类为干性或湿性。

AMD诊断是通过使用**裂隙灯**进行临床检查并使用几种类型的成像技术来进行的，这些成像技术包括：

- **荧光素血管造影**（FA）
- **吲哚菁绿血管造影**（ICGA）
- **光学相干断层扫描**（OCT）
- **光学相干断层扫描血管造影**（OCTA）

治疗和预后：在发现血管内皮生长因子（VEGF）（体内的一种化合物系属）之后，湿性AMD治疗近年来发生了革命性的改变。VEGF调节眼睛中异常新生血管的生长（称为新血管形成），这会导致湿性AMD。

已经开发出抗VEGF药物来阻止新血管形成并维持AMD患者的视力。当前有5种抗VEGF药物：

- Avastin® (bevacizumab, 贝伐单抗)
- Lucentis® (ranibizumab, 兰尼单抗)
- Eylea® (aflibercept, 阿柏西普)
- Beovu® (brolucizumab)
- Vabysmo® (faricimab)

湿性AMD无法治愈，但可通过玻璃体内（眼内）抗VEGF注射剂来阻止其进展。这些注射剂可以维持甚至恢复视力。注射前应给予局部麻醉滴眼剂，以使眼睛麻木并尽量减少不适感。

共有3种常用的抗VEGF治疗方案。最好的选择是咨询视网膜专家。

接下页

AMD 接上一页

1. 临机应变 (PRN) 或“治疗和观察”：患者先接受三次初始月度注射，然后根据需要进行治疗。
2. “治疗并延长”：在进行3次初始月度注射后，两次治疗之间的间隔时间会随着耐受性的增加而逐渐延长。有些眼睛需要继续每月注射一次，但对于其他眼睛来说，只要控制了湿性AMD，治疗频率可降低。
3. 每月注射一次。

在推出首批抗VEGF药物之前，湿性AMD患者是采用**激光光凝**或**光动力疗法** (PDT) 进行治疗的。

自2005年以来，抗VEGF药物极大地改善了湿性AMD治疗。如今，患者有大的机率保持中心视力，以便他们能够阅读、驾驶、识别面孔并过上正常的生活。

目前尚无治疗方法可以预防GA（干性AMD的晚期形式）患者的视力丧失。但是，由National Eye Institute进行的年龄相关眼病研究 (AREDS) 发现，营养补充剂配方 (AREDS-2补充剂) 可延迟并阻止中等程度的干性AMD发展为晚期形式。

AREDS-2 补充配方是非处方产品，可广泛获取，其中包含AREDS-2 研究中使用的特定剂量的维生素和矿物质：

- 维生素C
- 叶黄素
- 维生素E
- 玉米黄质
- 锌

尽管患有两种形式的 AMD 的患者视力都会逐渐下降，但他们几乎永远不会彻底失明。

感谢视网膜健康系列作者

Sophie J. Bakri, MD
Audina Berrocal, MD
Antonio Capone, Jr., MD
Netan Choudhry, MD, FRCS-C
Thomas Ciulla, MD, MBA
Pravin U. Dugel, MD
Geoffrey G. Emerson, MD, PhD
Roger A. Goldberg, MD, MBA
Darin R. Goldman, MD
Dilraj Grewal, MD
Larry Halperin, MD
Vincent S. Hau, MD, PhD
Suber S. Huang, MD, MBA
Mark S. Humayun, MD, PhD
Peter K. Kaiser, MD
M. Ali Khan, MD
Anat Loewenstein, MD
Mathew J. MacCumber, MD, PhD
Maya Maloney, MD
Hossein Nazari, MD
Oded Ohana, MD, MBA
George Parlitsis, MD
Jonathan L. Prenner, MD
Gilad Rabina, MD
Carl D. Regillo, MD, FACS
Andrew P. Schachat, MD
Michael Seider, MD
Eduardo Uchiyama, MD
Allen Z. Verne, MD
Yoshihiro Yonekawa, MD

编辑

John T. Thompson, MD

医学插画师

Tim Hengst

中文翻译编辑

Albert S. Li, MD

临床术语（在情况说明书中以绿色显示）

光动力疗法 (PDT)：黄斑变性的治疗，其中将光激活药物 (verteporfin, 维替泊芬) 注入血流中，然后施加针对视网膜中央黄斑中生长的异常血管的冷激光。

光学相干断层扫描 (OCT)：一种非侵入式成像技术，使用光来创建您的眼睛的3维图像，以供医师评估。

光学相干断层扫描血管造影 (OCTA)：一种非侵入性成像技术，该技术使用光对视网膜和脉络膜不同层的血管进行成像。

激光光凝：一种外科手术技术，使用高度针对性的激光来封闭血管并凝结组织。

裂隙灯：一种将高强度光源与显微镜结合在一起的器械，用于检查眼睛的外部 and 内部结构，包括视神经和视网膜。

脉络膜新生血管形成 (CNV)：眼睛的脉络膜层中发生的异常新生血管生长，在视网膜和黄斑下生长并破坏视力。

盘状瘢痕：由于眼睛异常血管（新生血管）的渗漏和出血而在视网膜黄斑区域形成的瘢痕。

眼脉络膜：视网膜和眼白(称为巩膜)之间的血管和结缔组织层。

吲哚菁绿血管造影 (ICGA)：一种诊断程序，使用绿色染料显现脉络膜（位于眼睛白（巩膜）和视网膜之间的一层血管，向内眼提供营养）中的血流。

荧光素血管造影 (FA)：一种成像技术，将一种称为荧光素钠的黄色染料注入手臂的静脉中，从而使特殊的摄像头可以记录视网膜中的循环情况以及眼底的脉络膜。该检查对诊断许多视网膜疾病非常有用。