

Información de la ASRS

La degeneración macular relacionada con la edad (*age-related macular degeneration, AMD*)

es el deterioro de la retina y la **coroides** que provoca una pérdida importante de la agudeza visual. La AMD es la principal causa de pérdida importante de la agudeza visual en personas mayores de 50 años en países desarrollados.

Causas: Se desconoce la causa exacta de la AMD, pero la afección se desarrolla a medida que el ojo envejece. Hay 2 tipos de AMD: la AMD no neovascular o seca y la AMD neovascular o *húmeda*.

En las primeras etapas de la AMD seca, el signo distintivo son los drusen (lesiones de color amarillo pálido que se forman debajo de la retina) (*Figura 1A*). Los *drusen* generalmente son inofensivos, pero a medida que se acumulan, la AMD seca puede avanzar. También pueden desarrollarse zonas atróficas (zonas de atrofia o desgaste) en la retina; si la zona atrófica es considerable y tiene bordes pronunciados, se denomina atrofia geográfica (*geographic atrophy, GA*) (*Figura 1B*).

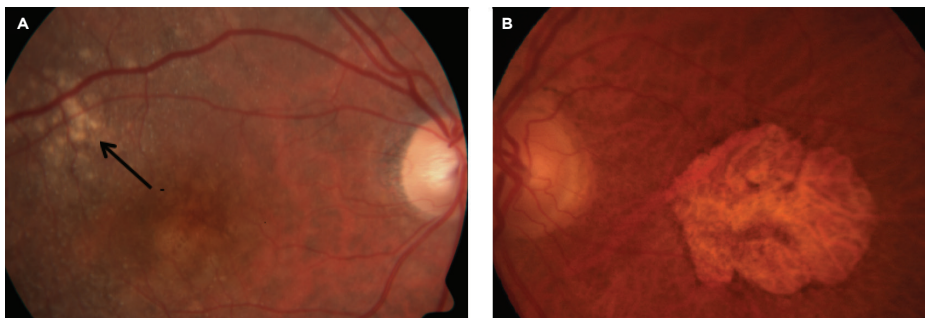


Figura 1
AMD seca. **A.** *Drusen* (indicados con la flecha). **B.** Atrofia geográfica
La foto es cortesía de Anat Loewenstein, MD

La GA es la forma avanzada de la AMD seca, que puede estar asociada a la pérdida de la visión central.

En la AMD húmeda, existe una disminución repentina o gradual de la agudeza visual, puntos ciegos en el centro de la visión y distorsión de líneas rectas. El signo distintivo de la AMD húmeda es la **neovascularización coroidea** (*choroidal neovascularization, CNV*) (*Figura 2*).

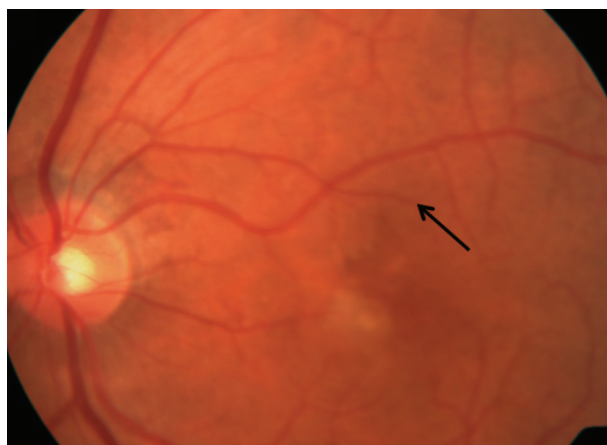

Figura 2
AMD húmeda. Neovascularización coroidea (indicada con la flecha).
La foto es cortesía de Anat Loewenstein, MD

continúa en la página siguiente

SÍNTOMAS

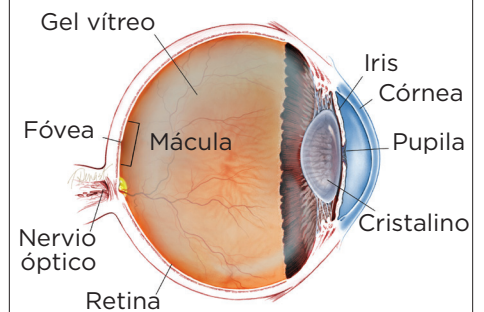
En las etapas iniciales, la AMD puede no tener ningún síntoma. Cuando la enfermedad avanza, los síntomas son:

- Distorsión (deformación) de líneas rectas.
- Disminución de la intensidad o del brillo de los colores.

A medida que la degeneración macular avanza, los síntomas de la AMD incluyen:

- Pérdida gradual o repentina de la visión central.
- Zonas borrosas y oscuras en el centro de la visión ●

¿QUÉ ES LA RETINA?



LA RETINA es una capa delgada de tejido nervioso sensible a la luz que recubre la parte posterior de la cavidad ocular (o vítreo). Cuando la luz ingresa en el ojo, pasa a través del iris a la retina, donde las imágenes se enfocan y se convierten en impulsos eléctricos que son transportados por el nervio óptico al cerebro, lo que produce la visión.

AMD *viene de la página anterior*

La CNV se produce cuando crecen vasos sanguíneos anormales debajo de la retina; estos vasos pueden sangrar o filtrarse y provocar una distorsión de la estructura de la retina. En última instancia, la CNV puede convertirse en una **cicatriz disciforme** que reemplaza la arquitectura normal de la parte exterior de la retina y provoca la pérdida permanente de la visión central.

Factores de riesgo:

- Edad: el factor de riesgo más importante.
- Raza caucásica.
- Antecedentes familiares de AMD.
- Fumar cigarrillos.

Factores de riesgo posibles:

- Género femenino.
- Nivel inferior de educación.
- Color claro del iris.
- Hipermetropía.
- Enfermedad cardiovascular (corazón).
- Presión arterial alta.
- Nivel alto de colesterol.
- Exposición a la luz solar.
- Consumo bajo de pescado en la dieta.
- Índice de masa corporal (body mass index, BMI) alto.
- Dieta con bajo contenido de luteína y zeaxantina/antioxidantes.

Pruebas de diagnóstico: Se pueden encontrar características de enfermedad relacionadas con la AMD en la retina y en las capas debajo de ella. De acuerdo con estos hallazgos anormales, la AMD se clasifica en seca o húmeda.

El diagnóstico de AMD se obtiene mediante un examen clínico con una **lámpara de hendidura** y utilizando varios tipos de pruebas de imagenología, que incluyen:

- **Angiografía fluoresceínica** (*fluorescein angiography, FA*).
- **Angiografía con verde indocianina** (*indocyanine green angiography, ICGA*).
- **Tomografía de coherencia óptica** (*optical coherence tomography, OCT*).
- **Angiografía con tomografía de coherencia óptica** (*optical coherence tomography angiography, OCTA*)

Tratamiento y pronóstico: En años recientes, se ha revolucionado el tratamiento de la AMD húmeda después del descubrimiento del factor de crecimiento vascular endotelial (*vascular endothelial growth factor, VEGF*), una familia de compuestos en el cuerpo. El VEGF regula el crecimiento de vasos sanguíneos nuevos anormales en el ojo (lo que se conoce como *neovascularización*), que puede provocar la AMD húmeda.

Se han desarrollado fármacos contra el VEGF para ayudar a detener la neovascularización y preservar la visión en pacientes con AMD. Actualmente hay 4 fármacos contra el VEGF:

- Avastin® (bevacizumab).
- Lucentis® (ranibizumab).
- Eylea® (aflibercept).
- Beovu® (brolucizumab).

La AMD húmeda no se puede curar, pero es posible detener su avance con el uso de inyecciones *intravítreas* (en el ojo) contra el VEGF y estas pueden preservar y aun mejorar la visión. Se administran gotas anestésicas locales para los ojos antes de las inyecciones para adormecer el ojo y minimizar las molestias.

Existen 3 regímenes de tratamiento comúnmente utilizados *contra el VEGF*. La mejor opción es seleccionada en consulta con su especialista de retina:

1. *Pro re nata* (PRN) o “tratar y observar”: los pacientes reciben tratamiento con tres inyecciones mensuales iniciales, seguido de tratamiento según sea necesario.
2. “Tratar y extender”: después de 3 inyecciones mensuales iniciales, se aumenta gradualmente el tiempo entre los tratamientos según tolerancia.

continúa en la página siguiente

AMD *viene de la página anterior*

Algunos ojos van a seguir requiriendo inyecciones mensuales, pero otros pueden ser tratados con menos frecuencia siempre y cuando la AMD húmeda se estabiliza.

3. Inyecciones mensuales.

Antes de que aparecieran los primeros fármacos contra el VEGF, los pacientes con AMD húmeda recibían tratamiento con **fotocoagulación láser** o **terapia fotodinámica** (*photodynamic therapy*, PDT). Desde 2005, los fármacos contra el VEGF han mejorado en gran medida el tratamiento de la AMD húmeda; actualmente los pacientes tienen una probabilidad mucho mayor de conservar la visión central para poder leer, conducir un vehículo, reconocer rostros y vivir vidas normales.

No existe actualmente un tratamiento que pueda prevenir la pérdida de la visión para pacientes con GA (la forma avanzada de la AMD seca). Sin embargo, en los estudios sobre enfermedades oculares relacionadas con la edad (*age-related eye disease studies*, AREDS) realizados por el Instituto Nacional del Ojo (National Eye Institute), se ha descubierto que una fórmula de suplemento nutricional (suplemento AREDS-2) puede retrasar y evitar que la AMD seca intermedia pase a la forma avanzada.

La fórmula de suplemento de AREDS, que está ampliamente disponible y es de venta libre, contiene dosis específicas de vitaminas y minerales utilizados en el estudio AREDS-2:

- Vitamina C.
- Vitamina E.
- Zinc.
- Luteína.
- Zeaxantina.

Si bien los pacientes con cualquiera de las dos formas de AMD pueden experimentar una disminución importante de la agudeza visual, casi nunca quedarán completamente ciegos. ●

Términos clínicos *(aparecen en color verde en el texto de la hoja informativa)*

Coroides: capa de vasos sanguíneos y tejido conectivo entre la retina y la parte blanca del ojo, también conocida como la *esclerótica*.

Neovascularización coroidea (CNV): crecimiento de vasos sanguíneos nuevos anormales en la capa de la coroides del ojo, que crecen debajo de la retina y la mácula y perturban la visión.

Cicatriz disciforme: cicatriz que se desarrolla en la zona macular de la retina como resultado de la filtración y el sangrado de vasos sanguíneos anormales (neovascularización) en el ojo.

Angiografía fluoresceínica (FA): técnica de imagenología en la que se inyecta un colorante amarillo llamado *fluoresceína sódica* en una vena del brazo, que permite que una cámara especial registre la circulación en la retina y la coroides en la parte posterior del ojo. Esta prueba puede ser muy útil para diagnosticar diversos trastornos de la retina.

Angiografía con verde indocianina (ICGA): procedimiento de diagnóstico que utiliza un colorante verde para iluminar el flujo sanguíneo en la coroides, que es una capa de vasos sanguíneos ubicada entre la parte blanca del ojo (esclerótica) y la retina, que suministra nutrientes al interior del ojo.

Fotocoagulación láser: técnica quirúrgica que utiliza una luz láser altamente focalizada para sellar los vasos sanguíneos y coagular el tejido.

Tomografía de coherencia óptica (OCT): técnica no invasiva de imagenología que utiliza luz para crear una imagen tridimensional del ojo, que será evaluada por un médico.

Angiografía con tomografía de coherencia óptica (OCTA): Es una técnica de imágenes no invasiva que utiliza la luz para visualizar los vasos sanguíneos en las diferentes capas de la retina y la coroides.

Terapia fotodinámica (PDT): tratamiento para la degeneración macular en el que se inyecta un medicamento activado por la luz (verteporfina) en el torrente sanguíneo seguido de la aplicación de un láser frío dirigido a los vasos sanguíneos anormales que crecen en la mácula en el centro de la retina.

Lámpara de hendidura: instrumento que combina una fuente de luz de gran intensidad con un microscopio para examinar las estructuras internas y externas del ojo, incluidos el nervio óptico y la retina.

AGRADECEMOS A LOS AUTORES DE LA SERIE SOBRE LA SALUD DE LA RETINA

Sophie J. Bakri, MD
Audina Berrocal, MD
Antonio Capone, Jr., MD
Netan Choudhry, MD, FRCS-C
Thomas Ciulla, MD, MBA
Pravin U. Dugel, MD
Geoffrey G. Emerson, MD, PhD
K. Bailey Freund, MD
Roger A. Goldberg, MD, MBA
Darin R. Goldman, MD
Dilraj Grewal, MD
Larry Halperin, MD
Vi S. Hau, MD, PhD
Suber S. Huang, MD, MBA
G. Baker Hubbard, MD
Mark S. Humayun, MD, PhD
Talia R. Kaden, MD
Peter K. Kaiser, MD
M. Ali Khan, MD
Anat Loewenstein, MD
Mathew J. MacCumber, MD, PhD
Maya Maloney, MD
Timothy G. Murray, MD, MBA
Hossein Nazari, MD
Oded Ohana, MD, MBA
George Parlitsis, MD
Jonathan L. Prenner, MD
Gilad Rabina, MD
Carl D. Regillo, MD, FACS
Naryan Sabherwal, MD
Sherveen Salek, MD
Andrew P. Schachat, MD
Michael Seider, MD
Janet S. Sunness, MD
Eduardo Uchiyama, MD
Allen Z. Verne, MD
Christina Y. Weng, MD, MBA
Yoshihiro Yonekawa, MD

EDITOR

John T. Thompson, MD

ILUSTRADOR MÉDICO

Tim Hengst

REVISORES DE LA**TRADUCCIÓN AL ESPAÑOL**

J. Fernando Arevalo, MD, PhD
Gabriela Lopezcarasa Hernandez, MD
Andres Lisker, MD
Virgilio Morales-Canton, MD